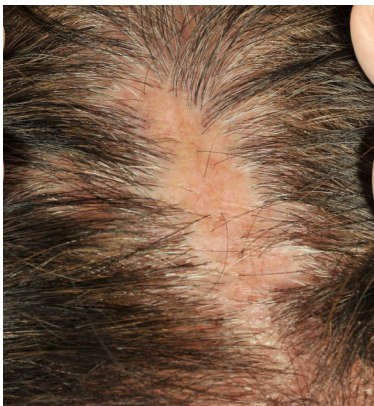

LICHEN PLANOPILARIS

โรค Lichen planopilaris (LPP) เป็นโรคผมร่วงชนิดหนึ่ง ที่เกิดการอักเสบที่หนังศีรษะและทำลายรากผม จึงมีอาการผมร่วงเป็นหย่อมถาวรและมีหนังศีรษะแดงเป็นขุย

โรค LPP สามารถพบได้ในทั้งผู้ป่วยเพศหญิงและเพศชาย แต่มักพบในเพศหญิงมากกว่าเพศชาย โดยส่วนใหญ่มักพบในช่วงอายุ 30 ถึง 60 ปี



อาการและอาการแสดง

ผู้ป่วยจะมีอาการผมร่วงเป็นหย่อม โดยที่รอยโรคจะพบตุ่มนูนแดงและมีขุยบริเวณรอบโคนเส้นผม อาจมีอาการคัน แสบหรือเจ็บบริเวณรอยโรคร่วมด้วยได้ บางครั้งอาจจะพบลักษณะผิวหนังฟ่อบางหรือเป็นแผลเป็นสีขาวที่ไม่มีรูขุมขน ส่วนใหญ่จะพบที่บริเวณหน้าผากและกลางกระหม่อมก่อนบริเวณอื่น โดยผื่นอาจพบเพียงหย่อมเดียวหรือกระจายทั่วศีรษะได้

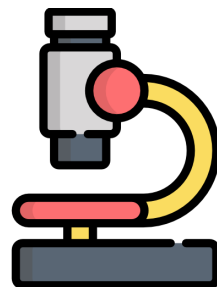
อาการของโรคอาจจะเป็นลักษณะค่อยเป็นค่อยไปหรือเกิดขึ้นอย่างเฉียบพลันก็ได้

สาเหตุของโรค

ยังไม่ทราบสาเหตุที่ชัดเจน แต่เชื่อว่า มีความสัมพันธ์กับภูมิคุ้มกันของร่างกาย โดยเฉพาะอย่างยิ่งเม็ดเลือดขาวชนิด T-lymphocyte และสารที่เกี่ยวข้องกับการอักเสบ เช่น TGF- β เป็นต้น โดยมีผลทำให้เกิดการอักเสบที่บริเวณรากผม ทำให้เซลล์ต้นกำเนิด (stem cell) และต่อมไขมันที่อยู่บริเวณนั้นโดนทำลายอย่างถาวร

การวินิจฉัยโรค

วินิจฉัยเบื้องต้นจากลักษณะของหนังศีรษะและการตรวจอย่างละเอียด โดยตรวจพบ นอกจากนี้อาจควรส่งตรวจชิ้นเนื้อทางพยาธิวิทยาเพิ่มเติม เพื่อยืนยันการวินิจฉัย



การรักษาโรค

การรักษาโรค LPP แบ่งเป็น 2 ประเภทคือ ยาเฉพาะที่และยารับประทาน โดยส่วนใหญ่จะเริ่มจากการรักษาเฉพาะที่ก่อน ในรายที่ไม่ตอบสนองต่อการรักษาจึงพิจารณาใช้ยารับประทานชนิดอื่นๆ

การรักษาโรค LPP มีดังนี้

- การฉีดยาหรือยาทาในกลุ่มคอร์ติโคสเตียรอยด์ (corticosteroid) บริเวณรอยโรค เพื่อลดการอักเสบบริเวณหนังศีรษะ
- การทายากลุ่ม calcineurin inhibitor
- การรับประทานยาในกลุ่มคอร์ติโคสเตียรอยด์
- การรับประทานยากดภูมิคุ้มกันชนิดอื่นๆ เช่น ยา cyclosporine ยา hydroxychloroquine ยา methotrexate ยา mycophenolate mofetil เป็นต้น

ดังนั้นผู้ป่วยโรค LPP จึงควรมาติดตามอาการ โดยตรวจพบตามนัดอย่างสม่ำเสมอ เพื่อดูผลของการรักษา ปรับยาและเฝ้าระวังผลข้างเคียงจากการใช้ยา

เป้าหมายของการรักษาโรค

เป้าหมายของการรักษาคือ สามารถควบคุมการอักเสบบริเวณรากผมได้ ทำให้ผมหยุดร่วง ไม่มีผื่นที่หนังศีรษะบริเวณใหม่ อย่างไรก็ตามบริเวณรอยโรคที่มีการอักเสบมาเป็นเวลานานก่อนได้รับการรักษา มักกลายเป็นหย่อมผมร่วงถาวร



สแกนเพื่อประเมินความพึงพอใจ
หลังจากอ่านสื่อความรู้ด้านสุขภาพฉบับนี้

จัดทำโดย

ผศ.พญ.สุเพ็ญญา วโรทัย
ผศ.พญ.ดรัลพร ไตรวงศ์วรนาถ
อ.พญ.กัณฑ์ชลิต ถนอมกิตติ
พญ.กัญญลักษณ์ มั่นพรหม

ที่ปรึกษา

รศ.นพ.รัฐพล ดวงทอง

สนับสนุนการพิมพ์โดย

คณะแพทยศาสตร์ศิริราชพยาบาล มหาวิทยาลัยมหิดล

ตรวจสอบเนื้อหาครั้งสุดท้าย ปี พ.ศ. 2564

รหัสหน่วยงาน DE

สงวนลิขสิทธิ์โดย พรบ.การพิมพ์ 2537



ผ่านพับ
สุขภาพ
ออนไลน์



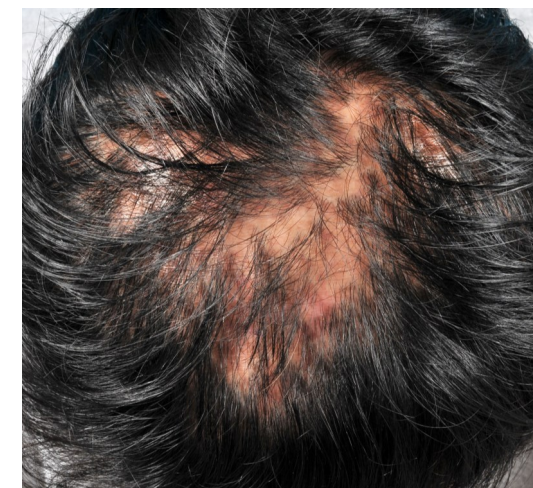สร้างเสริมสุขภาพศิริราช (สสศ.)



มหาวิทยาลัยมหิดล
คณะแพทยศาสตร์ศิริราชพยาบาล

โรค

LICHEN PLANOPILARIS



สาขาวิชาโรคเส้นผมและการผ่าตัดปลูกถ่ายเส้นผม

ภาควิชาตจวิทยา

คณะแพทยศาสตร์ศิริราชพยาบาล มหาวิทยาลัยมหิดล

SIPI DE1085264