

# FRONTAL FIBROSING ALOPECIA

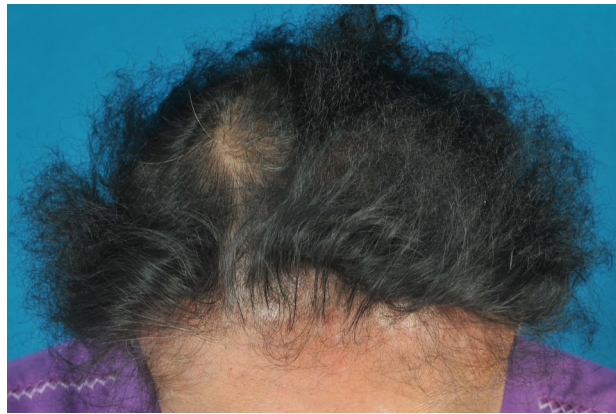โรค Frontal fibrosing alopecia (FFA) เป็นโรคผมร่วงชนิดหนึ่ง ที่มีการอักเสบที่หนังศีรษะและเกิดการทำลายรากผม ทำให้ผมร่วง หนังศีรษะแดงเป็นขุย และมักกลายเป็นหย่อมผมร่วงถาวรในที่สุด

โรค FFA สามารถพบได้ในทั้งผู้ป่วยเพศหญิงและเพศชาย แต่ส่วนใหญ่มักพบในเพศหญิงวัยหลังหมดประจำเดือนมากที่สุด

## อาการและการแสดง

ผู้ป่วยจะมีอาการผมร่วงเป็นแถบตลอดแนวไรผมบริเวณหน้าผากและจอนผม เมื่อดูใกล้ๆ อาจเห็นตุ่มนูนแดงและขุยบริเวณรอบโคนเส้นผม

อาการของโรคอาจจะเป็นลักษณะค่อยเป็นค่อยไปหรือเกิดขึ้นอย่างเฉียบพลันก็ได้ มักพบอาการร่วมอื่นๆได้ เช่น เจ็บ แสบร้อน คันบริเวณหนังศีรษะ



## สาเหตุของโรค

ยังไม่ทราบสาเหตุที่ชัดเจน แต่เชื่อว่า มีความสัมพันธ์กับภูมิคุ้มกันของร่างกาย โดยเฉพาะอย่างยิ่งเม็ดเลือดขาวชนิด T-lymphocyte โดยมีผลทำให้เกิดการอักเสบที่บริเวณรากผม ทำให้เซลล์ต้นกำเนิด (stem cell) และต่อมไขมันที่อยู่บริเวณนั้นโดนทำลายอย่างถาวร นอกจากนี้ยังเชื่อว่า การเปลี่ยนแปลงของระดับฮอร์โมนในร่างกายมีความสัมพันธ์กับการเกิดโรค FFA ด้วยเช่นกัน

## การวินิจฉัยโรค

วินิจฉัยเบื้องต้นจากลักษณะของหนังศีรษะและการตรวจอย่างละเอียดโดยตจพทย์ นอกจากนี้ยังควรส่งตรวจชิ้นเนื้อทางพยาธิวิทยาเพิ่มเติม เพื่อยืนยันการวินิจฉัย

## การรักษาโรค

การรักษาโรค FFA แบ่งเป็น 2 ประเภท คือ ยาเฉพาะที่และยารับประทาน โดยส่วนใหญ่จะเริ่มจากการรักษาเฉพาะที่ก่อน ในรายที่ไม่ตอบสนองต่อการรักษาจึงพิจารณาารับประทานชนิดอื่นๆ

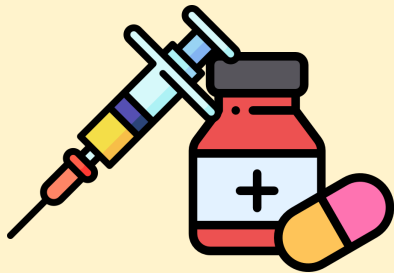
### การรักษาโรค FFA มีดังนี้

- การฉีดยาหรือยาทาในกลุ่มคอร์ติโคสเตียรอยด์ (corticosteroid) บริเวณรอยโรค เพื่อลดการอักเสบบริเวณหนังศีรษะ
- การทายากลุ่ม calcineurin inhibitor
- การรับประทานยากกลุ่มคอร์ติโคสเตียรอยด์
- การรับประทานยากกลุ่มฟินาสเตอร์ไรด์ (finasteride) หรือดูตาสเตอร์ไรด์ (dutasteride)
- การรับประทานยากดภูมิคุ้มกันชนิดอื่นๆ เช่น ยา hydroxychloroquine ยา cyclosporine ยา methotrexate ยา mycophenolate mofetil เป็นต้น
- การรักษากลุ่มอื่นๆ เช่น การทำเลเซอร์ชนิด excimer laser

ดังนั้นผู้ป่วยโรค FFA จึงควรมาติดตามอาการโดยตจพทย์ตามนัดอย่างสม่ำเสมอ เพื่อดูผลของการรักษา ปรับยาและเฝ้าระวังผลข้างเคียงจากการใช้ยา

## เป้าหมายของการรักษาโรค

เป้าหมายของการรักษาคือ สามารถควบคุมการอักเสบบริเวณรากผมได้ ทำให้ผมหยุดร่วง ไม่มีผื่นที่หนังศีรษะบริเวณใหม่ อย่างไรก็ตามบริเวณรอยโรคที่มีการอักเสบมาเป็นเวลานานก่อนได้รับการรักษา มักกลายเป็นหย่อมผมร่วงถาวร



สแกนเพื่อประเมินความพึงพอใจ  
หลังจากอ่านสื่อความรู้ด้านสุขภาพฉบับนี้

### จัดทำโดย

ผศ.พญ.สุเพ็ญญา วโรทัย

ผศ.พญ.ดรัลพร ไตรวงศ์วรนาถ

อ.พญ.กัณฑ์ชลิต ถนนมกิตติ

พญ.กัญญลักษณ์ มั่นพรหม

### ที่ปรึกษา

รศ.นพ.รัฐพล ดวงทอง

สนับสนุนการพิมพ์โดย

คณะแพทยศาสตร์ศิริราชพยาบาล มหาวิทยาลัยมหิดล

ตรวจสอบเนื้อหาครั้งล่าสุด ปี พ.ศ. 2564

รหัสหน่วยงาน DE

สงวนลิขสิทธิ์โดย พรบ.การพิมพ์ 2537



ผ่านพับ  
สุขภาพ  
ออนไลน์



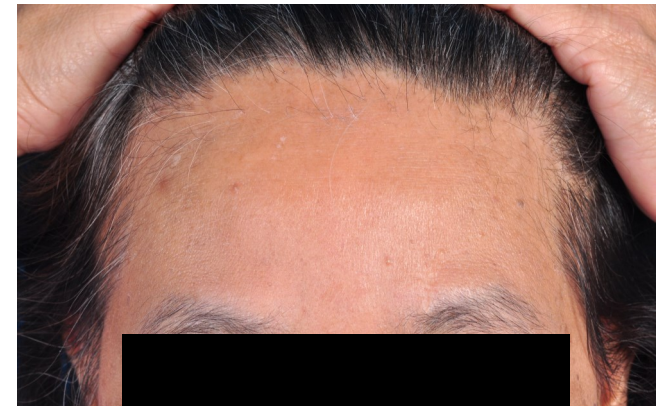สร้างเสริมสุขภาพศิริราช (สสศ.)



มหาวิทยาลัยมหิดล  
คณะแพทยศาสตร์ศิริราชพยาบาล

## โรค

FRONTAL FIBROSING ALOPECIA



สาขาวิชาโรคเส้นผมและการผ่าตัดปลูกถ่ายเส้นผม

ภาควิชาตจวิทยา

คณะแพทยศาสตร์ศิริราชพยาบาล มหาวิทยาลัยมหิดล

SIPI DE1086264